



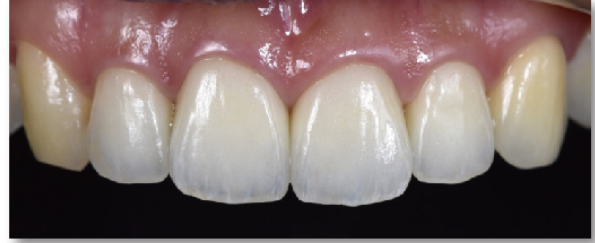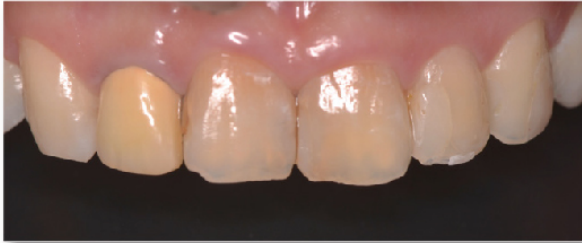Case Presentation —症例—

ALL CERAMIC CROWN

Before



After

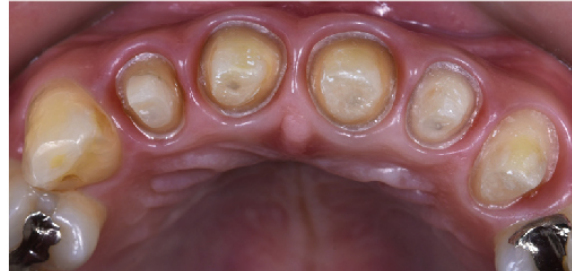
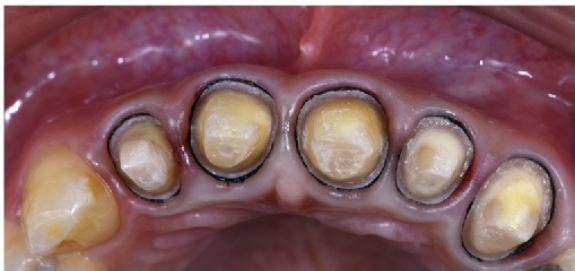
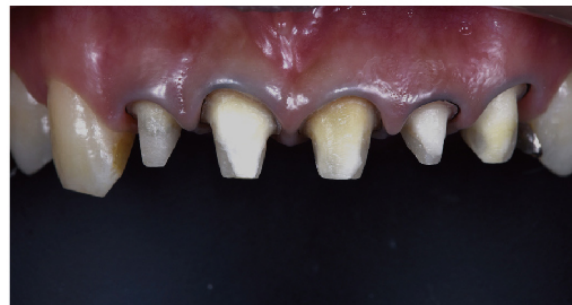被せ物を入れるにあたり、歯をより美しくしていく治療と同時に
歯ぐきの状態の改善や左右のバランスの美しさなども必要になってきます。
そうすることによりトータルに美しい口元になっていきます。

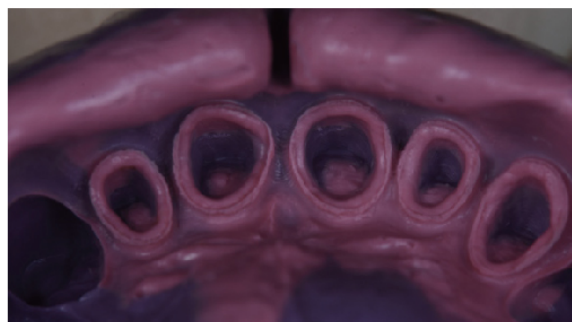


マイクロスコープ使用下

preparation

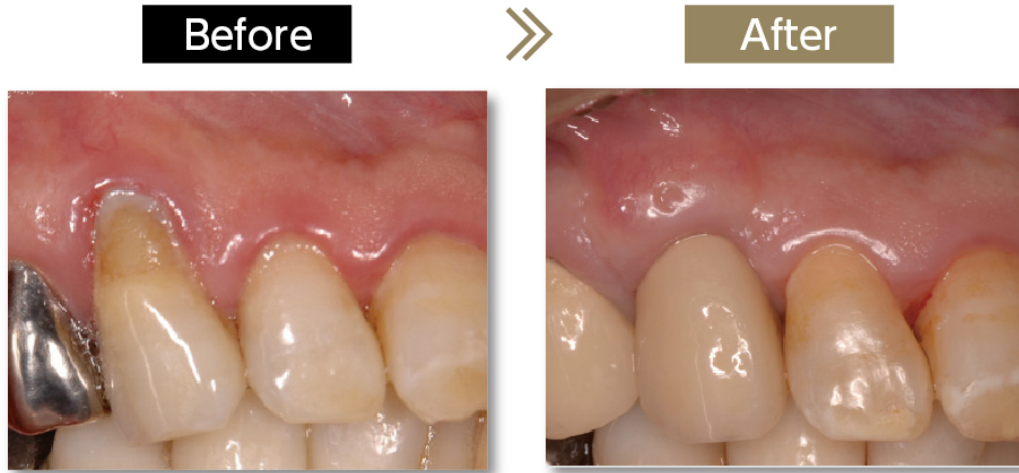

impression

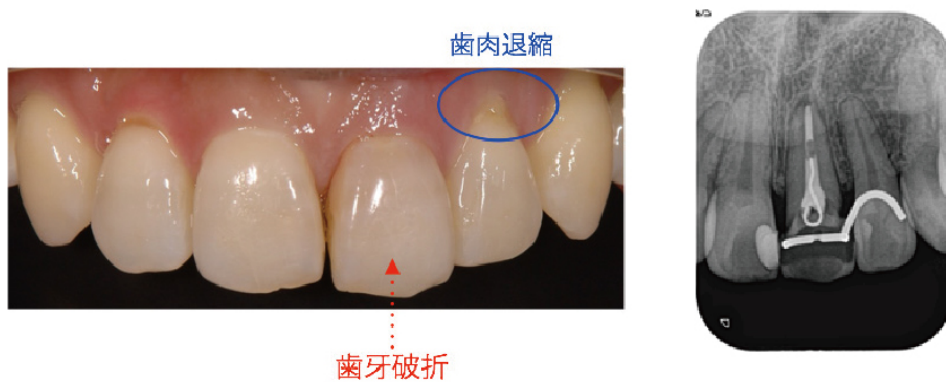

CTG Root Cover

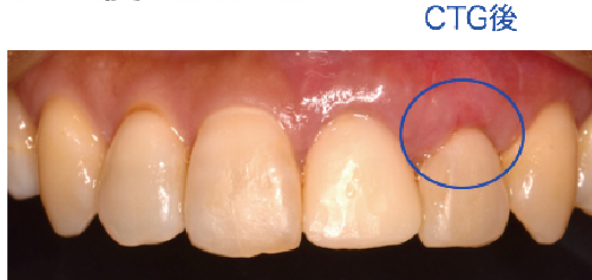噛み合わせの力や間違ったブラッシングにより、歯茎が下がって歯の根っこが露出し歯が長くなってしまった場所に歯肉の移植を行い、正常な位置に戻したことにより歯周組織の長期安定を目指しています。



CTG・ALL CERAMIC CROWN

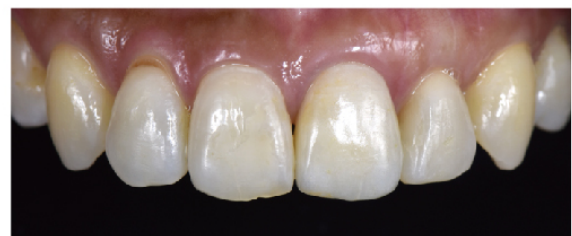

CTG後2weeks



歯肉退縮を起こしている部分を歯茎の移植 (CTG結合組織移植術)により歯肉増加をさせ歯肉の位置を取り戻しました

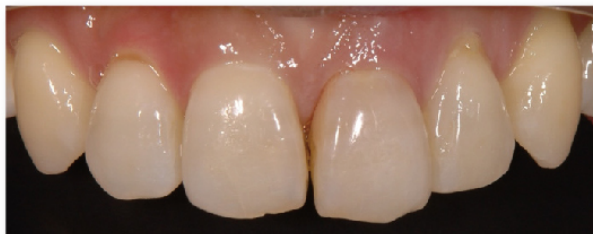After



歯肉のバランスを周囲と揃えたことにより、右上1番に審美的に優れたオールセラミックを入れました。

CTG•ALL CERAMIC CROWN

Before



After

